

Gale épidermique de la poule

par J. GUILHON

Le parasitisme de la poule par *Epidermoptes bilobatus* et *Rivoltasia bifurcata*, observé pour la première fois, par RIVOLTA, en 1865, puis par CAPARINI (1880-1887), FRIEDBERGER (1881), ZURN (1882), NEUMANN (1887) et enfin par RAILLIET et LUCET (1891), se manifeste, le plus souvent, par du prurit, un furfur abondant dans diverses parties du corps et des réactions épidermiques, au point d'insertion des plumes, simulant parfois un godet favique. LESBOUYRIES, plus récemment, dans son bel ouvrage relatif à la pathologie des oiseaux, admet que la gale épidermique de la poule apparaît en diverses régions de la

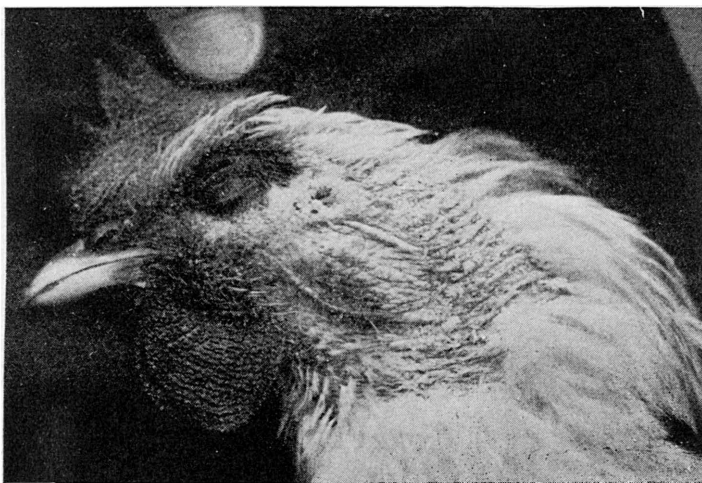


FIG. 1

peau en respectant généralement la tête. Cette notion, qui résulte de la synthèse des travaux antérieurs, ne semble point correspondre à la réalité, d'après les constatations que nous avons faites depuis plusieurs années. Sur dix cas de gale épidermique de la poule que nous avons étudiés et traités, avec succès, nous en avons observés huit qui étaient caractérisés par des altérations cutanées, exclusivement céphaliques. Les deux derniers présentaient à la fois des lésions de la tête et du corps

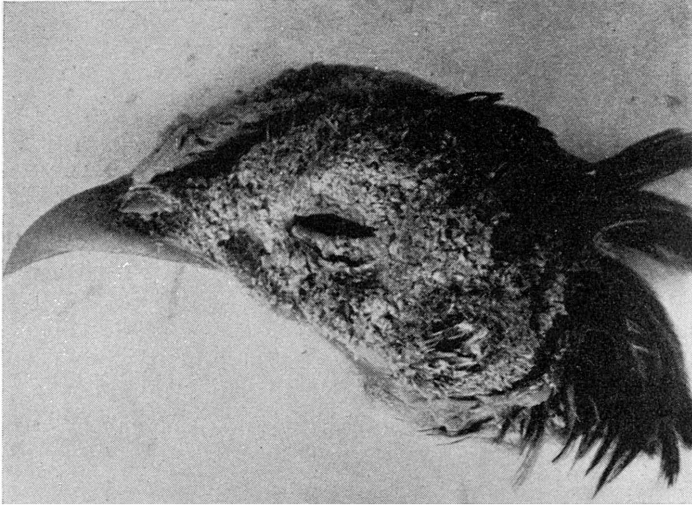


FIG. 2

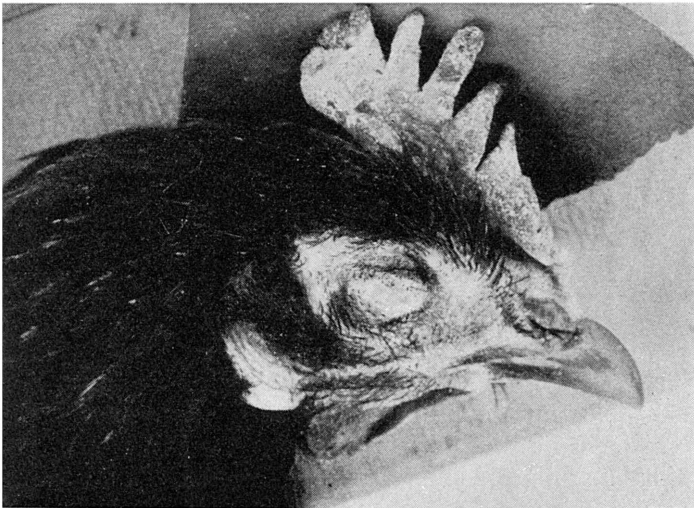


FIG. 3

La première observation est relative à une poule Leghorn présentée pour un traumatisme d'un membre à la consultation de pathologie aviaire de l'École d'Alfort. Les lésions de la tête et de la partie supérieure du cou simulant le favus, l'oiseau fut soumis à notre examen au mois d'avril 1943. Dans tous les prélèvements, effectués au niveau des lésions de la base des plumes, nous avons observé des exemplaires plus ou moins nombreux d'*Epidermoptes bilobatus*; le reste du corps était indemne (fig. 1).

La deuxième observation (mai 1944) est surtout caractérisée, chez une poule de race combattant indien, par la présence, exclusivement au niveau de la tête, d'un furfur extrêmement abondant, gris jaunâtre, simulant de la mie de pain desséchée (fig. 2).

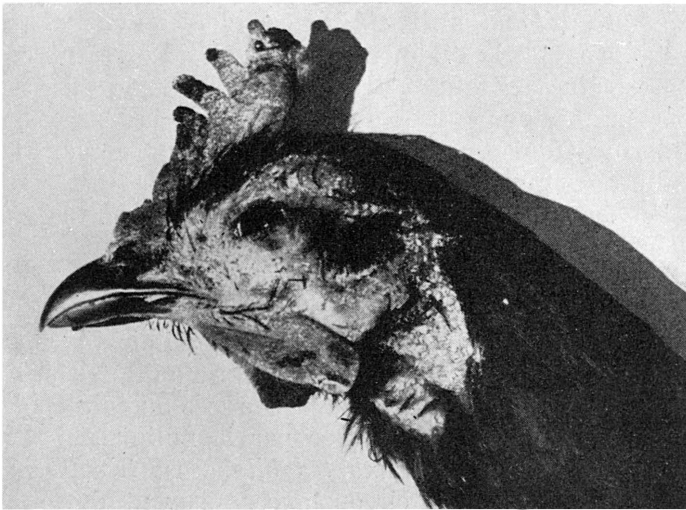


FIG. 4

La troisième observation (avril 1945) concernait une poule de race commune dont les lésions céphaliques, caractéristiques, étaient aggravées au niveau de la crête et des barbillons par des lésions de teigne (fig. 3).

Enfin, les lésions du quatrième cas (juin 1946) ont été relevées sur une poule de race bressane. Les signes de gale épidermoptique encore discrets, limités au pourtour des yeux, étaient accompagnés de lésions faviques surtout marquées à la partie postérieure de la crête (fig. 4).

Les dix observations de gale épidermoptique de la poule que

nous avons pu faire, y compris les quatre reproduites succinctement dans cette note, tendent à montrer que la localisation céphalique de cette affection n'est pas exceptionnelle comme tendraient à le laisser supposer les notions classiques. Il convient d'ajouter qu'il est vraisemblable que cette affection a dû être confondu, parfois, avec la gale cnémidoptique de la poule et aussi avec le favus dont les lésions céphaliques attirent plus particulièrement l'attention.

La confusion entre la teigne favique et la gale épidermoptique ou gale furfuracée (1), peut être grandement favorisée par leur coexistence, sur un même oiseau, comme nous l'avons observée deux fois (fig. 3 et 4). La présence des lésions de la crête dans les deux cas nous a facilité la tâche pour attribuer la part qui revenait au champignon (*Sabouraudites gallinæ*) et à l'acarien (*Epidermoptes bilobatus*). Il est bien évident qu'en l'absence des lésions de la crête, la distinction par les seules ressources de la clinique est plus délicate et dans ce cas l'examen microscopique est indispensable pour poser un diagnostic et prescrire un traitement approprié qui n'est évidemment pas le même dans les deux cas. Enfin, des prélèvements limités soit à la crête, soit aux lésions du corps peuvent faire conclure à tort au favus seul ou à la gale furfuracée à l'exclusion de la teigne.

En conclusion, les travaux anciens de divers auteurs (RIVOLTA, CAPARINI, FRIEDBERGER, ZURN, NEUMANN, RAILLIET et LUCET), les constatations cliniques et les recherches parasitologiques qui font l'objet de cette note, permettent de conclure qu'il existe, indiscutablement, chez la poule, une gale furfuracée ou gale épidermoptique, peu contagieuse, provoquée par la pullulation d'Epidermoptidés plumicoles (*Epidermoptes bilobatus*, *Rivoltasia bifurcata*) qui, dans certaines circonstances peuvent devenir psoriques.

(1) CAPARINI a fait lui-même cette confusion qu'il a reconnu très loyalement à la suite d'une intervention de NEUMANN qui lui a demandé de revoir les deux pièces sur lesquelles il avait porté le diagnostic de gale symbiotique ou gale épidermoptique. Dans un des cas, il s'agissait de favus attribué à tort à l'agent du favus de l'homme.