



# La reperméabilisation percutanée des obstructions urétérales pelviennes d'origine néoplasique

## *Percutaneous repermabilisation for neoplastic pelvic ureteral obstructions*

**Jean-Crépin Eloundou Nkolo, Rodrigue Padja, Youssef Ouihbi, Abdelatif Janane, Mohamed Ghadouane, Ahmed Ameer, Mohamed Abbar**

Service d'urologie hôpital militaire d'instruction Mohammed V, Rabat (Maroc)

jeloundou@yahoo.fr

### Résumé

*Introduction* : Les sténoses urétérales acquises sont d'étiologies multiples. L'origine néoplasique est fréquente et sa particularité est la localisation pelvienne et ilio-pelvienne avec une prise en charge difficile. La pose d'une sonde urétérale JJ par voie rétrograde sous cystoscopie est l'option idéale mais souvent vouée à l'échec.

*Objectif* : Evaluer les possibilités, les difficultés, l'efficacité et la tolérance de la reperméabilisation percutanée antégrade, associée à une éventuelle résection vésicale dans le traitement des sténoses urétérales pelviennes d'origine néoplasique.

*Matériels et Méthodes* : 112 patients ayant bénéficié d'une reperméabilisation pour sténose néoplasique de l'uretère pelvien ont été suivis de manière prospective de juin 2000 à juillet 2011. Ces sténoses étaient uni ou bilatérales (170 unités rénales au total), secondaires à des cancers urologiques et non urologiques. Les critères d'évaluation de l'efficacité et du succès de la technique étaient l'amélioration de la fonction rénale, la tolérance du geste, la régression de la dilatation et la survenue ou non de complications post opératoires. Les étapes de la technique associent les artifices de la descente antégrade du guide dans la VES à la résection vésicale pour récupérer le guide sous cystoscopie.

*Résultats* : Les patients avaient une moyenne d'âge de 61 ans (46 à 72 ans). L'index de Karnofsky était > 60 % chez plus de 92 % des patients. L'étendue moyenne de la sténose urétérale était 3,5cm (1,5 - 5,1cm). Les étiologies étaient dominées par le cancer du col utérin (44,5 %), suivi du cancer de la prostate (22,5 %). Le taux de succès par unité rénale était de 117/170 (68,7 %). La résection de la base vésicale a été nécessaire pour 89 unités rénales. Plus de 80 % des patients avaient amélioré leur fonction rénale. Quelques cas de PNA (10 cas), des lombalgies isolées (7 cas), une obstruction des sondes double J (5 cas) et 2 cas d'incrustation de la sonde JJ ont été rapportés à long terme. La survie moyenne de ces patients dépendait essentiellement du cancer pelvien responsable de l'obstruction et variait de 13 mois à 90 mois.

*Conclusion* : La reperméabilisation percutanée associée à une résection vésicale est une technique séduisante, reproductible et bien tolérée. Très peu de complications sont rapportées à long terme. Son échec ne coupe pas les ponts pour les autres types de dérivations urinaires proposées dans le traitement des sténoses néoplasiques urétérales pelviennes.

### Mots-clés

Sténose néoplasique ; Uretère ; Reperméabilisation percutanée ; Evaluation



## Abstract

*Introduction: Acquired ureteral obstruction has multiple etiologies. The neoplastic origin is common and its characteristics are pelvic and ilio-pelvic location with difficult management. The ureteral catheterization with double J catheter is the ideal option but often fails.*

*Aim: To assess possibility, difficulty, tolerance and efficiency of percutaneous repermeabilisation associated to endovesical resection in the management of neoplastic ureteral obstruction.*

*Material and Methods: 112 patients who underwent percutaneous repermeabilisation for pelvic ureteral neoplastic stenosis were followed prospectively from June 2000 to July 2011. These stenoses were unilateral or bilateral (170 renal units), secondary to urological and non-urological cancers. Essential elements to evaluate success and efficiency were: the tolerance of the operation, renal function amelioration, dilation regression and the occurrence or absence of postoperative complications. Technique steps were: delicate antegrade passage of hydrophilic guide and bladder resection oriented by scope images. These stages allow for retrieving the guide via cystoscopy.*

*Results: Patients had a mean age of 61 (46 to 72 years). The Karnofsky index was > 60% in more than 92% of patients. The average size of ureteral stenosis was 3.5 cm (1.5 - 5.1 cm). The causes were dominated by uterine cervical carcinoma (44.5%), followed by prostate cancer (22.5%). Technique success rate for renal unit was 117/170 (68.7%). Resection of the bladder base was necessary for 89 renal units. Over 80% of patients had improved renal function. Some cases of acute pyelonephritis (10 cases), isolated low back pain (7 cases), obstruction of double J stent (5 cases) and 2 cases of the JJ stent encrustation were reported in the long term. Mean survival depended on responsible pelvic cancer; it ranged from 13 to 90 months. Patients were 42 men and 70 women with a mean age of 61 years old (46-72 years old).*

*Conclusion: Percutaneous repermeabilisation for neoplastic ureteral obstruction is an attractive, efficient and tolerated technique. Its failure did not forbid the other urinary diversion techniques indicated in neoplastic ureteral obstruction treatment.*

## Keywords

*Neoplastic stenosis; Urethra; Percutaneous repermeabilisation; Evaluation*

## Introduction

Les sténoses urétérales iatrogènes sont d'étiologie multiple dominées par la pathologie lithiasique, néoplasique et iatrogène.

Les obstructions néoplasiques, intéressent souvent l'uretère pelvien ou ilio-pelvien avec une prise en charge assez difficile.

Leur prise en charge en dehors du traitement proprement dit de la pathologie néoplasique en cause nécessite un drainage de la voie excrétrice supérieure qui dépend du siège, de l'étendue, de l'étiologie et du degré de la sténose.

La pose d'une sonde urétérale JJ par voie rétrograde sous cystoscopie est l'option idéale mais souvent vouée à l'échec. Devant l'impossibilité d'une montée de sonde JJ, par envahissement total du méat et/ou de l'uretère intra et juxta-vésical, l'urétérostomie cutanée et la néphrostomie définitive étaient des options de drainage salvatrices offrant une qualité de vie peu acceptable [1,13].

L'avènement et la maîtrise des techniques percutanées endo-urologiques ont permis de proposer à ces patients un mode de drainage respectant la qualité de vie.

L'objectif de notre travail est d'évaluer les possibilités, les difficultés, l'efficacité et la tolérance de la repermeabilisation percutanée antégrade, associée à une éventuelle résection vésicale dans la prise en charge des sténoses urétérales néoplasiques pelviennes.

## Matériels et méthodes

Notre travail est une étude prospective menée entre juin 2000 et juillet 2011, incluant 112 patients avec un sex-ratio de 0.6.

Les critères d'inclusion étaient :

- ▶ Sténose urétérale pelvienne d'origine néoplasique ;
- ▶ Echec de montée de la sonde urétérale JJ première.

L'obstruction était uni ou bilatérale. Une reperméabilisation percutanée a été réalisée chez tous nos patients avec une évaluation de la tolérance de l'efficacité et des complications de la technique. L'évaluation était basée sur : la difficulté peropératoire du geste, un AUSP (arbre urinaire sans préparation) pour juger de l'emplacement des sondes JJ, une évaluation de la clairance de la créatinine en post opératoire, une échographie rénale pour apprécier la régression de la dilatation, la durée du séjour hospitalier, la tolérance et le confort du patient à long terme, la recherche des complications secondaires.

## Technique opératoire

**Principe :** réaliser une ponction percutanée des calices supérieurs et ou moyens, envoyer un guide hydrophile jusqu'à la vessie, récupérer secondairement le guide sous cystoscopie précédée ou non d'une résection transurétrale de la vessie (RTUV) puis la montée de sonde urétérale JJ. L'anesthésie est générale ou locorégionale. La technique inclut les étapes suivantes :

- ▶ Une néphrostomie première échoguidée, réalisée en position ventrale ou latérale (Fig. 1) ;
- ▶ Une pyélographie descendante, utilisant d'abord le produit de contraste ensuite le bleu de méthylène, apprécie le siège, l'étendue et le degré de la sténose (Fig. 2).
- ▶ Un guide hydrophile est introduit via la néphrotomie, sous amplificateur de brillance, poussé délicatement pour pouvoir franchir les sinuosités urétérales et arriver à la vessie. (Fig. 3) ;
- ▶ En cas d'enroulement du guide hydrophile dans le bassinet, une 2<sup>ème</sup> ponction d'un autre groupe caliciel devient nécessaire pour diriger le guide directement dans la jonction pyélo-urétérale.
- ▶ Récupération du guide au niveau de la vessie sous cystoscopie après avoir mis le patient en position gynécologique. Deux cas de figure se présentent :
  - Si le guide parvient à se faufiler jusqu'à la lumière vésicale, il est saisi par une pince à préhension sous cystoscope (Fig. 4a) ;
  - Au cas où le guide bute sur un arrêt brutal, cette extrémité urétérale est repérée sous scopie puis une résection est réalisée (Fig. 4b) permettant souvent l'issue du bleu de méthylène (Fig. 4c) et la récupération du guide.
- ▶ Enfin, une sonde urétérale JJ est montée sous cystoscopie par voie rétrograde après récupération du guide.

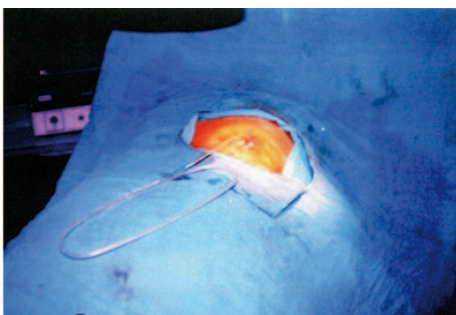


Figure 1  
1<sup>ère</sup> étape consistant en une néphrostomie échoguidée

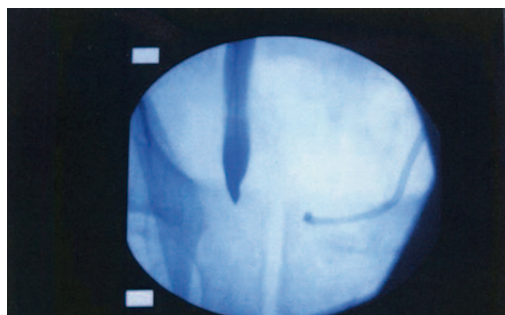


Figure 2  
2<sup>ème</sup> étape consistant en une pyélographie descendante, appréciant le siège, l'étendue et le degré de la sténose

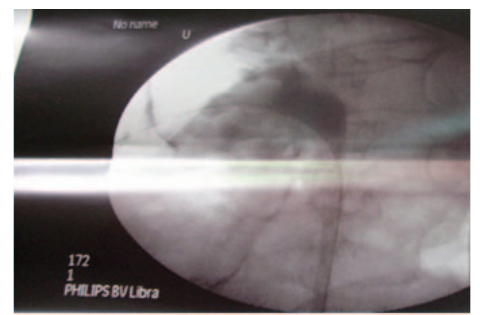
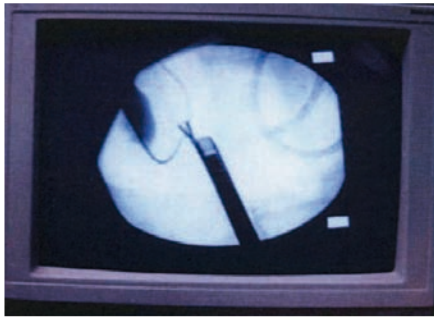
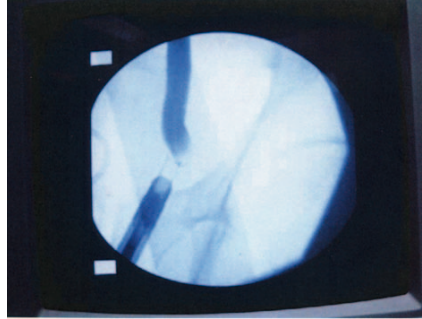


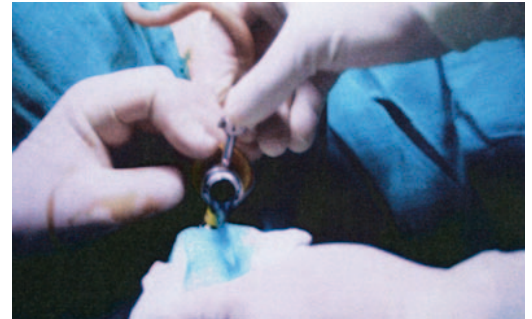Figure 3  
3<sup>ème</sup> étape montrant la descente du guide via l'abord percutané



**Figure 4a**  
Récupération du guide sous cystoscopie par une pince à préhension



**Figure 4b**  
Arrêt du produit de contraste et du passage du guide nécessitant de guider l'anse de résection pour une RTUV

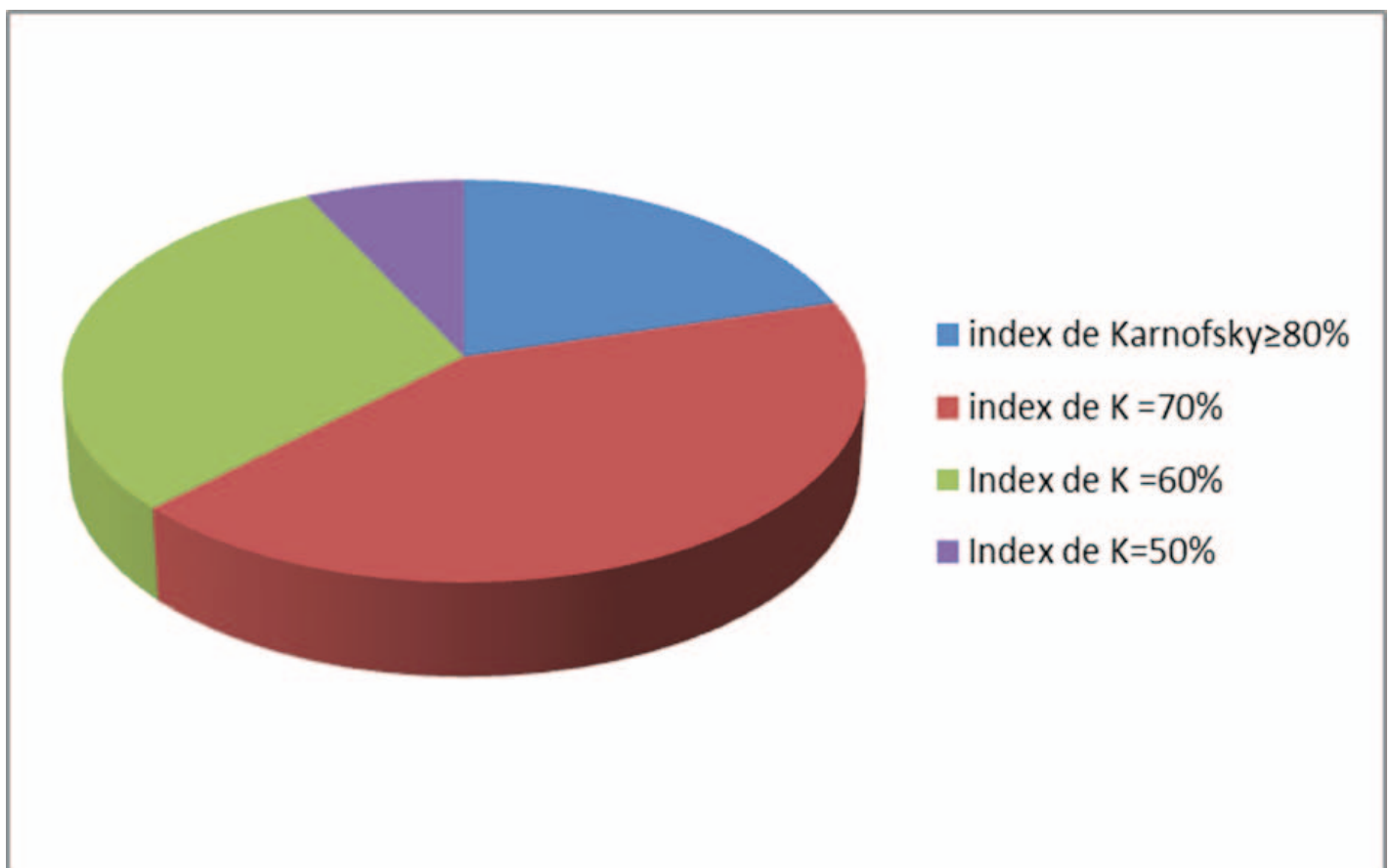


**Figure 4c**  
Sortie du bleu de méthylène témoignant de la perméabilité de la VES

## Résultats

### Caractéristiques des patients

L'étude a inclus au total 112 patients (sex-ratio : 0.6) avec un âge moyen de 61 ans (46-72 ans). Leur état général était relativement conservé. La mesure de leur niveau d'activité avait permis de les classer, en 4 groupes, selon l'index de Karnofsky.



*Diagramme : répartition des patients selon l'index de Karnofsky*



## Caractéristiques des sténoses

La sténose était bilatérale chez 58 patients et unilatérale chez 54 patients avec un total de 170 unités rénales. L'étendue moyenne des sténoses était de 3,5 cm (1,5-5 cm). Les étiologies des sténoses étaient largement dominées par l'origine gynécologique dont 50 patientes suivies pour cancer du col utérin et 19 patientes suivies pour tumeurs ovariennes. Le deuxième rang était occupé par le cancer avancé de la prostate et enfin les cancers digestif et de la vessie. Le tableau 1 résume la répartition des patients en fonction de l'étiologie.

Tableau 1. Récapitulatif des étiologies des sténoses

Etiologie de la sténose	Nombre de patients (%)
Cancer du col utérin	50 (44.6)
Cancer de la prostate	26 (23.2)
Tumeurs de l'ovaire	19 (17)
Tumeurs digestives	9 (8.1)
Tumeurs de vessie	8 (7.1)

La durée moyenne de l'intervention était de 90 mn par unité rénale avec un temps minimum de 40 mn et un maximum de 2 h 30 mn par unité rénale. La durée dépendait surtout de la facilité à descendre le guide et de l'étendue de la sténose.

Sur les 170 unités rénales, 117 (83 patients dont 34 avec une sténose bilatérale et 49 avec une sténose unilatérale) ont été reperméabilisées avec succès, donc 68,82 % de réussite et 31,18 % d'échec (53 unités rénales : 29 patients dont 24 avec une sténose bilatérale et 5 avec une sténose unilatérale). La résection de la base vésicale a été nécessaire pour 89 unités rénales.

L'échec survenait le plus souvent chez des patients ayant une sténose étendue empêchant la descente du guide jusqu'à la vessie malgré la résection effectuée.

En peropératoire, nous avons eu deux cas d'hémorragie importante après résection de la vessie, non contrôlable par l'électrocoagulation au résecteur. L'hémostase de la vessie a été assurée au vicryl après une exploration à ciel ouvert via une incision sus-pubienne.

Les suites immédiates chez les insuffisants rénaux à diurèse conservée étaient marquées par l'amélioration de la fonction rénale avec une clairance de la créatinine qui est passée d'une moyenne de 15 ml/mn à 40 ml/mn. L'amélioration était plus nette, passant d'une moyenne de 10ml/mn à 45 ml/mn chez les oligo-anuriques.

Les 11 malades oligo-anuriques avaient eu une néphrostomie en urgence avant d'être programmés pour une reperméabilisation. Le tableau 2 montre l'évolution de la fonction rénale de la période préopératoire à la période postopératoire.

Tableau 2. Répartition des patients en fonction de la fonction rénale et de la diurèse avant et après l'intervention

Fonction rénale et diurèse (clairance de la créatinine)	Avant intervention	Après intervention
Clairance $\geq$ 80ml/min et diurèse conservée	49 patients (59 %)	70 patients (84,3 %)
Clairance comprise entre 30 et 80 ml/mn et diurèse conservée	23 patients (27,7%)	10 patients (12,05 %)
Clairance $<$ 30 ml/mn et oligo-anurie	11 patients (13,3%)	3 patients (3,65 %)





Le séjour hospitalier moyen a été de 2 jours (1 à 5 jours), en fonction de la nécessité d'une transfusion, de la rapidité de l'amélioration de la fonction rénale et de l'arrêt du saignement après la résection. Tous les patients ont bénéficié d'une anticoagulation prophylactique à base d'HBP.

Quelques cas de complications à long terme ont été enregistrés :

- ▶ 10 cas de pyélonéphrite aiguë (12 %) traitées efficacement par une antibiothérapie avec parfois un remplacement des sondes urétérales double J ;
- ▶ 7 cas (8,47 %) de douleurs lombaires isolées sans signes infectieux associés jugulées par des antalgiques de palier I ou II et des antispasmodiques ;
- ▶ 5 cas (6,02 %) de sondes doubles J bouchées entraînant une dilatation de la VES avec des lombalgies et une altération de la fonction rénale. Cette obstruction des sondes était en rapport avec l'évolution de la pathologie tumorale ou la présence d'adénopathies locorégionales ce qui avait nécessité le remplacement des sondes urétérales double J par d'autre plus solide type Tumorstent ;
- ▶ 2 cas (2,4 %) d'incrustation de la sonde urétérale JJ ayant nécessité une urétéroscopie pour la libération et le retrait de la sonde.

La survie moyenne de ces patients, dépendait essentiellement du cancer pelvien responsable de l'obstruction ; elle variait entre 13 mois et 90 mois (Tableau 3).

*Tableau 3 : La survie moyenne en fonction du type de tumeur à l'origine de l'obstruction néoplasique urétérale*

Type de tumeur responsable de l'obstruction urétérale	Survie (min - max) Moyenne
Prostate (26 cas)	(15 à 40 mois) : 28 mois
Col utérin (50 cas)	(15 à 73mois/) : 45 mois
Ovaire (19 cas)	(13 à 47 mois) : 26 mois
Rectum (09 cas)	(31 à 90 mois) : 53 mois
Vessie (08 cas)	(13 à 30 mois) : 18 mois

## Discussion

La survenue d'une sténose urétérale uni ou bilatérale, secondaire à une tumeur pelvienne localement avancée, est une situation impliquant l'urologue dans la prise en charge et le suivi des cancers urologiques ou non urologiques [1,2].

Le délai d'apparition de l'obstruction urétérale dépend de la nature histologique, du stade et du grade du cancer pelvien. Le type de traitement (la chirurgie pelvienne d'exérèse avec ou sans curage ganglionnaire extensif, le traitement par les agents physiques) et la date de son instauration semblent être des facteurs déterminants dans le délai de la survenue de ces rétrécissements urétéraux néoplasiques [2]. Ce délai semble être plus tardif pour les cancers urologiques que pour les carcinomes épidermoïdes utérins et l'adénocarcinome rectal [2, 5].

L'obstruction néoplasique urétérale peut être due soit à une strangulation par la tumeur, par la coulée ganglionnaire, ou par l'ischémie et la fibrose post radique. L'envahissement tumoral direct serait responsable des obstructions urétérales extrinsèques et intrinsèques [7]. Ce dernier mécanisme de sténose est un facteur de mauvais augure pour les possibilités de succès de la reperméabilisation. La prolifération intra-urétérale de la tumeur pelvienne est également associée à des taux faibles de survie à 12 mois, 18 à 23 %, en fonction de la nature du cancer pelvien [7,8].

Le drainage urinaire permet la régression des complications métaboliques, et infectieuses, ainsi que l'éviction de la pérennisation des lésions histologiques et fonctionnelles de la voie excrétrice et du parenchyme rénal.

L'indication d'une dérivation urinaire paraît raisonnable si la technique est associée à une faible morbidité avec un court séjour hospitalier. L'enjeu est d'améliorer la qualité de vie de ces patients, ayant des cancers localement avancés. La dérivation interne, par sonde JJ, est le type de dérivation actuel ayant le moins de morbidité pour le patient. Sa réalisation, par voie



rétrograde n'est pas toujours possible dans un contexte d'envahissement vésical néoplasique avec un taux d'échec variable de 21,2 à 81,7 % [14].

L'envahissement trigonal par le processus tumoral, la cystite œdémateuse et hyperplasique très développée empêchent le cathétérisme du méat urétéral sous cystoscopie. La compression extrinsèque ou l'envahissement de l'uretère pelvien gêne la progression du guide hydrophile.

La voie antégrade ou mixte, associée éventuellement à une résection du méat urétéral mérite d'être tentée. Le taux de succès de la reperméabilisation percutanée mixte, quand la longueur de la sténose urétérale est inférieure à 5cm, est variable 50,4 % à 77,9 % [3, 15].

L'utilisation de la double voie en glissant le guide via la néphrostomie et en le récupérant tendu via le cystoscope, permet de faciliter la mise en place de l'endoprothèse JJ : ceci est possible par l'alignement des différents méandres. Ces derniers deviennent franchissables par les sondes urétérales tutrices une fois le guide récupéré à travers le cystoscope [4, 11].

Certains auteurs [16] utilisent des dilateurs urétéraux ou bien des sondes à ballonnet, pour préparer le passage de la sonde urétérale. Ce dernier artifice est souvent voué à l'échec en présence d'un envahissement urétéral direct et ne semble pas être nécessaire quand une résection est envisageable [6, 9].

L'intérêt de la double voie, quand la sténose est infranchissable par le guide et le bleu de méthylène, est de permettre une résection tumorale endoscopique guidée par l'amplification de brillance. En effet, la scopie permet de situer l'anse du résecteur par rapport à l'extrémité terminale de l'uretère sur laquelle le guide bute (Fig. 4b). L'effet de la résection à ce niveau, permet une réduction tumorale pour pouvoir libérer la partie de l'urètre pelvien emprisonnée dans la prolifération tumorale ou au sein de la fibrose péri-tumorale. L'issue du bleu de méthylène et l'aperçu du guide sont synonymes de la perméabilité et autorisent l'arrêt de la résection [10, 17].

Le taux de succès de la reperméabilisation des sténoses urétérales néoplasiques, secondaires à des cancers prostatiques, est de 79,8 % dans la série de Dubernard et Touiti [15]. Le taux d'échec de cette technique dans les sténoses néoplasiques urétérales, causées par des cancers pelviens divers, est de 23,9 % dans le travail de Wakui [13].

Les risques potentiels de cette alternative thérapeutique sont dominés par les lésions viscérales digestives, les lésions vasculaires pelviennes et les plaies ou bien les perforations vésicales. Nous avons eu, sur une expérience de 11 ans, deux cas d'hémorragie incontrôlable par la coagulation endoscopique. Ces deux patientes avaient nécessité une hémostase vésicale, après un abord vésical sous péritonéal.

L'intérêt de cette technique réside également dans le séjour hospitalier court, la période de convalescence ainsi que le retour à domicile sans nécessité de soins particuliers. En effet, les techniques anciennes (les différents types d'urétrostomies cutanées, l'urétrostomie trans-iléale de Briker) présentaient le risque des complications suivantes [6,18] :

- ▶ L'inflammation péri-stomiale ;
- ▶ L'hernie para-stomiale ;
- ▶ La sténose de l'anastomose urétéro-cutanée (27 %) ;
- ▶ La sténose de l'anastomose entéro-cutanée (9 %) ;
- ▶ La formation de calculs rénaux (12 %) ;
- ▶ La pyélonéphrite aigue sur obstacle (7 %) ;
- ▶ La détérioration de la fonction rénale à long, ou à moyen échéance (9 %).

Le by-pass pyélo-vésical ainsi que les prothèses grillagées métalliques présentent l'avantage d'éviter les désagréments de l'appareillage d'urostomie. Les résultats de ces deux techniques sont pondérés par le faible nombre de publications, le petit échantillon et le recul insuffisant concernant l'efficacité et la tolérance de ce biomatériel [18, 19].



## Conclusion

La reperméabilisation percutanée associée à une résection vésicale est une procédure séduisante proposée dans la prise en charge des sténoses urétérales pelviennes néoplasiques. Sa reproductibilité et sa réussite nécessitent la maîtrise des détails techniques de l'abord antégrade de la voie excrétrice supérieure. L'échec de cette technique ne coupe pas les ponts sur les autres dérivations nécessitant un appareillage (les néphrotomies, les urétérostomies). La tolérance de cette alternative thérapeutique à long terme est facilitée par l'usage des sondes JJ perforées aux deux extrémités, pour pouvoir réaliser facilement les changements annuels ou semestriels itératifs.

## Références

1. Steve Chung Y, Stein RJ, Landsittel D. 15-year experience with the management of extrinsic ureteral obstruction with indwelling ureteral stents. *J Urol* 2004;172(2):592-95.
2. LEE SK, Jones HW. Prognostic significance of ureteral obstruction in primary cervical cancer. *Int J Gynecol Obstetrics* 1994; 44(1):59-65.
3. Ming Wang L, Cleeve L.K, and Milner A.D. Malignant ureteral obstruction: out comes after interventions have things changed? *J Urol* 2007;178(1):178-83.
4. Ishioka J, Kageyama Y, Inoue M. Prognostic model for predicting survival after palliative urinary diversion for ureteral obstruction: analysis of 140 cases. *J Urol* 2008;180(2):618-21.
5. Clifford Chao KS, Lung W, Grigsby PW et al. Clinical implication of hydronephrosis and the level of ureteral obstruction in stage IIIb cervical cancer. *Int J Rad Oncol biophysics* 1998;40(5):1095-1100.
6. Yossepowitch O, Lifshitz DA, Dekel Y. Predicting the success of retrograde stenting for managing ureteral obstruction. *J Urol* 2001;166(5):1746-9.
7. Tschada R, Mickisch G, Rassweiler J, Alken P. Succès et échec de la sonde JJ : analyse de 107 cas. *J Urol* 1991;97:93-97.
8. Anjali Ganatra M, Kevin Loughlin R. The management of malignant ureteral obstruction treated with ureteral stents. *J Urol* 2005;174(6):2125-28.
9. Khorri K, Yamate T, Amasaki N. Characteristics and usage of different ureteral stent catheters. *Urol Int* 1991;47: 131-7.
10. De Filippo R, Kurzrock E, Stein J, Skinner D. Treatment of ureteral stricture following failed management with ureteral wall stent. *J Urol* 1998;160:488-90.
11. Desgrandchamps F, Cussenot O, Cortesse A. Subcutaneous urinary diversions for palliative treatment of pelvic malignancies. *J Urol* 1995;154:367-70.
12. Jabbour M.E, Degrandchamps F, Terllac P, Le Duc A. Percutaneous implantation of subcutaneous prothetic ureters. Long terme outcome. *J Endo Urol* 2001;15(6):611-14.
13. Wakui M, Takeuchi S, Isioka S. Metallic stents for malignant ureteric obstruction. *BJU Int* 2000;85:227-32.
14. Burgos FG, Bueno R, Gonzalez V. Long terme follow up of self-expanding metallic stents for treatment of ureteral obstruction. *Eur Urol* 2008;7(3):107-8.
15. Touiti D, Chavier B, Deligne E, Marcheal JM, Gelet A, Dubernard JM. Reperméabilisation de l'uretère pelvien pour obstacle néoplasique prostatique : approche endoscopique et radiologique. *Ann Urol* 2001;35:335-8.
16. Kouba E, Wallen EM, Pruthi RS. Management of ureteral obstruction due to advanced malignancy: optimizing therapeutic and palliative outcome. *J Urol* 2008;180(2):444-50.
17. Liatsikos E, Kammidonis P, Kyriasis L. Ureteral obstruction: is the full metallic double-pigtail stent the way to go? *Eur Urol* 2010;57(3):480-7.
18. Liatsikos Evangelos N, Karnabatidis D, Katsanos K. ureteral metallic stents experience with malignant ureteral obstruction treatment. *J Urol* 2009;182(6):2613-18.
19. Sibert L, Cherif M, Lauzanne P, Tanneau Y, Caramel R, Grise P. Etude prospective des sténoses urétérales localisées par endoprothèse grillagée métallique. *Progrès en Urol* 2007;17:219-24.

## Liens d'intérêt : aucun